Porzines Epidemisches Diarrhoe Virus (PEDV): Bilddokumentation

1. Einleitung:

Diese Bilddokumentation soll dazu dienen, die aufgetretenen Symptome und die pathologisch-anatomischen Veränderungen aufzuzeigen, die eine Infektion von Saugferkeln mit hochvirulenten PEDV-Stämmen auslöst.
Die Bilder entstammen dem BLV-Forschungsprojekt 'Etablierung von vorsorgenden Massnahmen für PEDV Ausbrüche' (Projektnummer 1.15.05) und der darauf basierenden Dissertationsschrift “Establishing Preparedness for PEDV Outbreaks” (2018) von Dr. med. vet. Peter Rogger.

1.1 Projektbeschrieb

Das Porzine Epidemische Diarrhoe Virus (PEDV) gehört zur Familie der *Alphacoronaviridae* und verursacht beim Schwein eine enterische Erkrankung mit wässrigem Durchfall und hochgradig erhöhter Mortalität, die zu hohen ökonomischen Verlusten führen kann. Klinisch betroffen sind v.a. Saugferkel bis zu einem Alter von 10 Tagen. Aktuell werden Ausbrüche mit hochvirulenten PEDV-Stämmen gefürchtet, die im Jahr 2010 erstmals in Asien detektiert worden waren, bevor sie im Jahr 2013 in den USA isoliert wurden. Hochvirulente PEDV wurden in der Schweiz bis heute noch nie detektiert.
Im Rahmen von experimentellen Infektionen von 7 Tage alten spezifisch pathogen freien (SPF) Ferkeln am Institut für Virologie und Immunologie (IVI), Mittelhäusern, wurde der klinische Phänotyp und die Pathogenese von PEDV studiert.

1.2 Klinik gemäss BLV-Fachinformation über die Porzine Epidemische Diarrhoe

PED führt zu profusem, wässrigem Durchfall bei Schweinen aller Altersklassen, teilweise gepaart mit Erbrechen bei Ferkeln oder auch Sauen. Durch den Verlust der epithelialen Zellen der Darmzotten führt der Durchfall zu einer massiven Dehydration. Bis zu 100 % der Tiere erkranken mit unterschiedlichem Schweregrad, ältere Tiere zeigen mildere Symptome. Die Mortalitäten bei Saugferkeln erreichen 50 % bis 100 %, bei älteren Tieren liegt sie bei 0 % bis 5 %. Neben dem Alter der Tiere und der Pathogenität des Virus hängt die Klinik stark von anderen Faktoren ab, wie zum Beispiel der Biosicherheit, dem Produktionssystem und Management, dem Immunstatus, sowie dem Vorkommen von weiteren Erregern im Bestand und dem möglichst raschen Start einer adäquaten Therapie.

1.3 Pathogenese des Porzinen Epidemischen Diarrhoe Virus

Das Virus befällt die Epithelzellen der Dünndarmzotten, was zum Absterben dieser Zellen und folglich zur Verkürzung und Fusion der Zotten führt (regenerative Zottenatrophie). Die dadurch resultierende Verkleinerung der Darmoberfläche führt zu einer Maldigestion und Malabsorption im Verdauungsprozess und es kommt zu Durchfall, Dehydration, Inappetenz und Erbrechen.

2. Bilddokumentation

2.1 Klinische Veränderungen:

Inappetenz am Tag 1 p.i. mit hochvirulenten PEDV.



Dehydration und Durst (Priorisierung von Wasser gegenüber Milch) am Tag 2 p.i. mit hochvirulenten PEDV.

Dehydration (eingesunkene Augen) am Tag 3 p.i. mit hochvirulenten PEDV.

Nausea und Vomitus am Tag 1 p.i. mit hochvirulenten PEDV.

Profuser Durchfall am Tag 1 p.i. mit hochvirulenten PEDV.

Profuser Durchfall am Tag 1 p.i. mit hochvirulenten PEDV.

Wässriger Durchfall am Tag 3 p.i. mit hochvirulenten PEDV.

Gebückte Haltung und Tenesmus am Tag 3 p.i. mit hochvirulenten PEDV.

2.2 Pathologisch-anatomische Veränderungen:

Adspektion am Tag 4 p.i. mit hochvirulenten PEDV: Hochgradige Abmagerung.

Adspektion am Tag 4 p.i. mit hochvirulenten PEDV: Hochgradige Abmagerung.

Adspektion am Tag 4 p.i. mit einer DMEM-Lösung («Mock-Kontrolle»): Physiologischer Nährzustand.

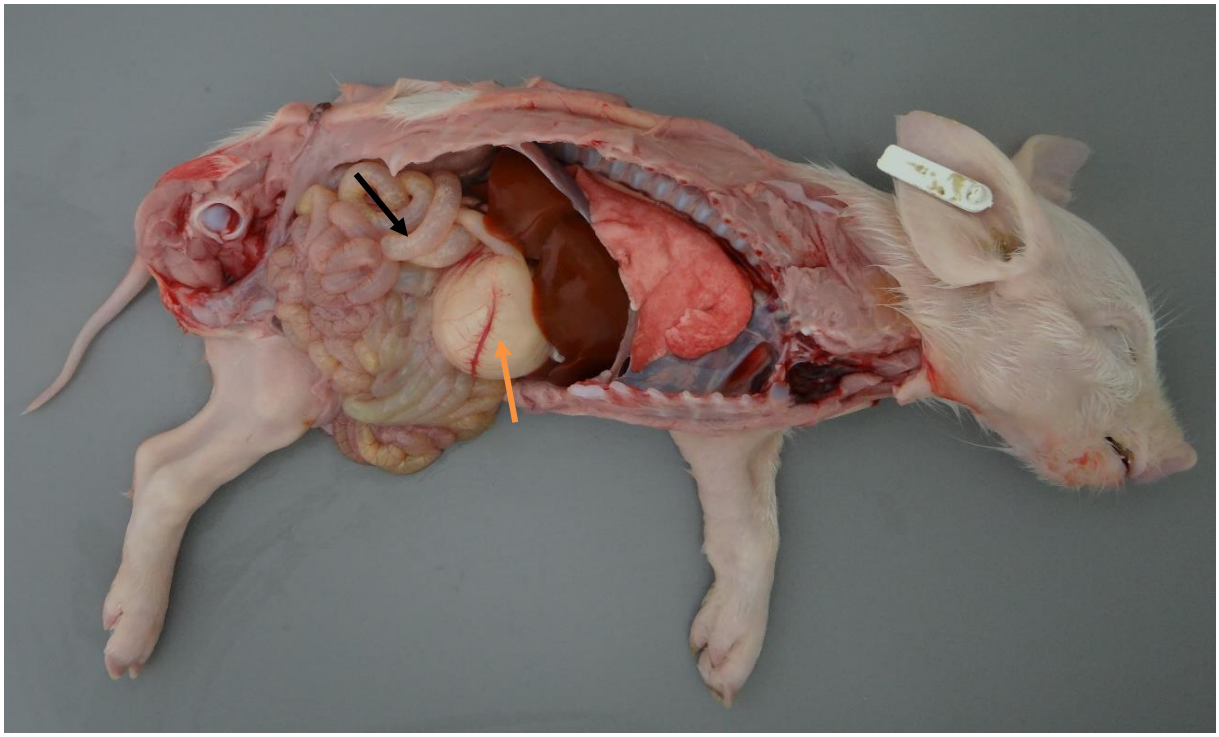

Pathologisch-anatomische Veränderungen am Tag 4 p.i. mit hochvirulenten PEDV: Dünn- und Dickdärme sind entweder leer oder gefüllt mit grossen Mengen an wässrigem, transparentem Inhalt (schwarzer Pfeil). Der Magen erscheint dilatiert und weist dünne Wände auf (oranger Pfeil).

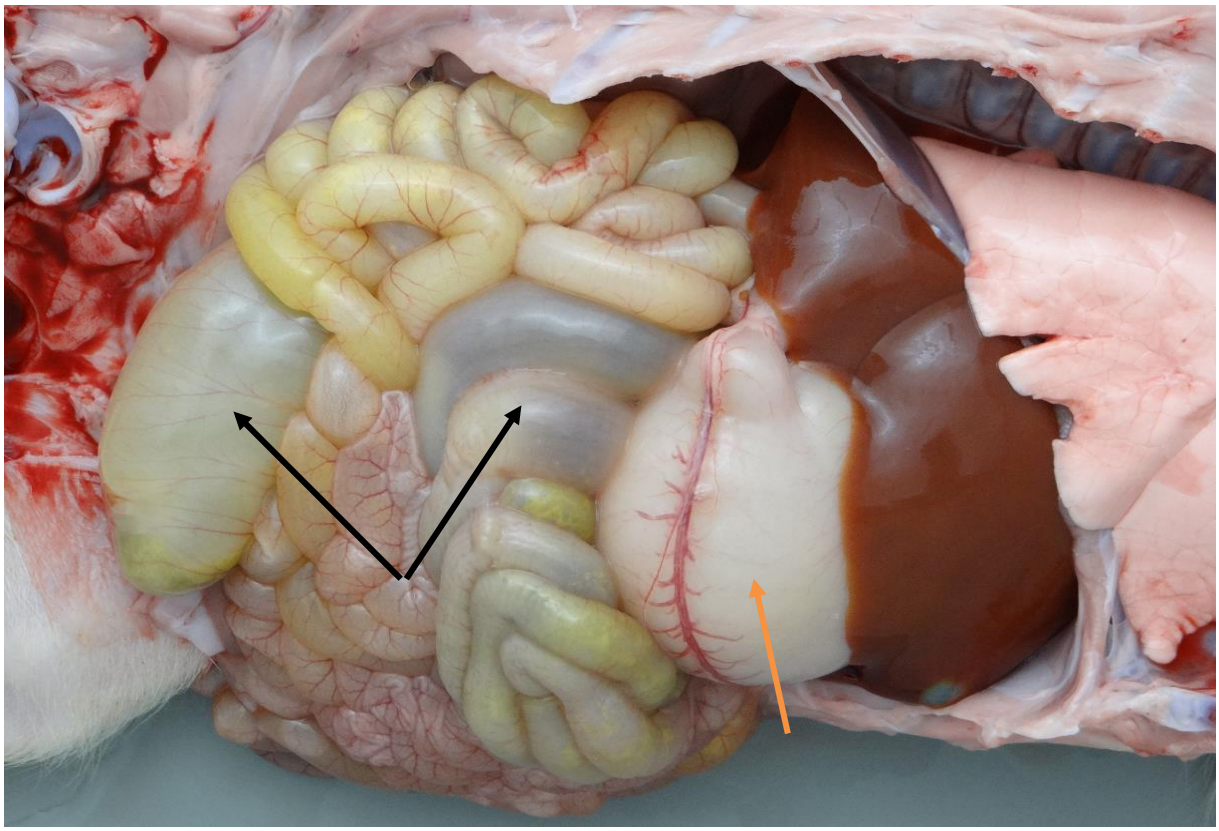

Pathologisch-anatomische Veränderungen am Tag 4 p.i. mit hochvirulenten PEDV: Dünn- und Dickdärme sind entweder leer oder gefüllt mit grossen Mengen an wässrigem, transparentem Inhalt (schwarze Pfeile). Der Magen erscheint dilatiert und weist dünne Wände auf (oranger Pfeil).

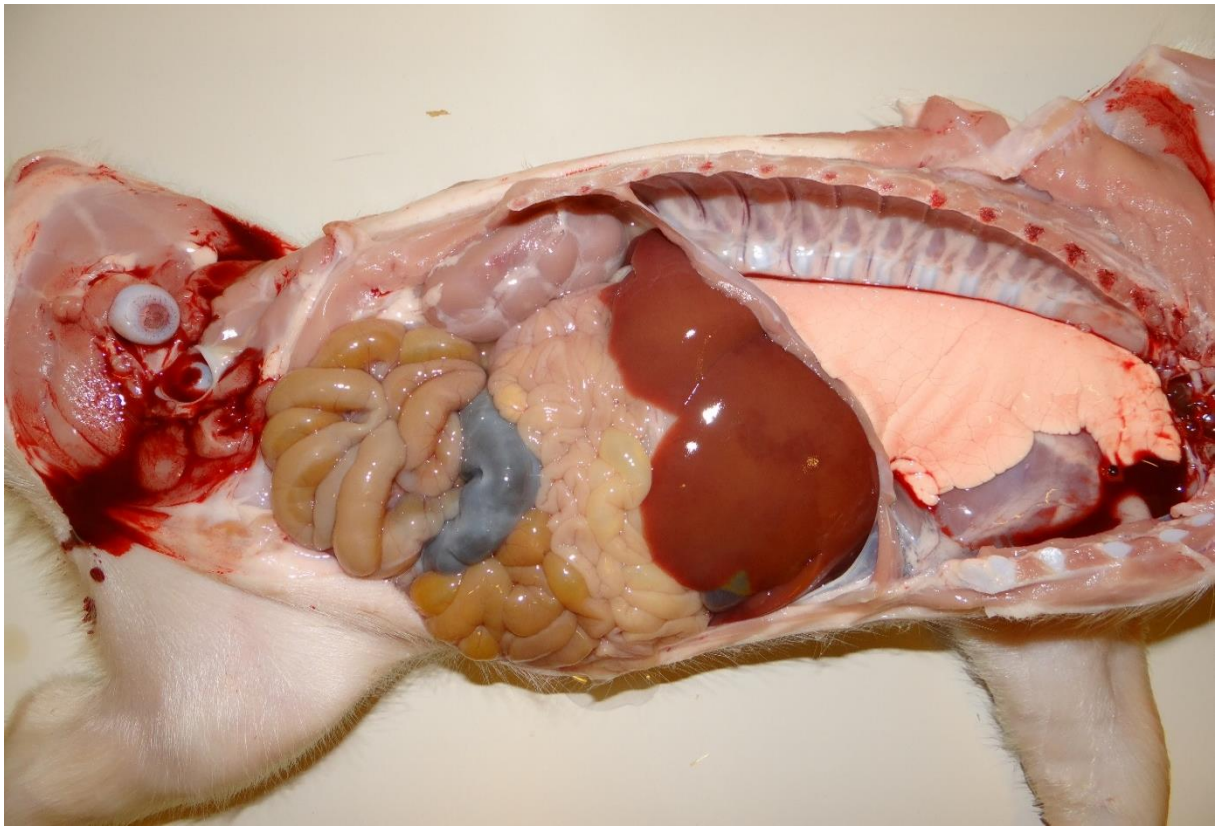

Pathologisch-anatomische Veränderungen am Tag 4 p.i. mit DMEM-Lösung («Mock-Kontrolle»): Ohne besonderen Befund.

2.3 Histopathologische Veränderungen:

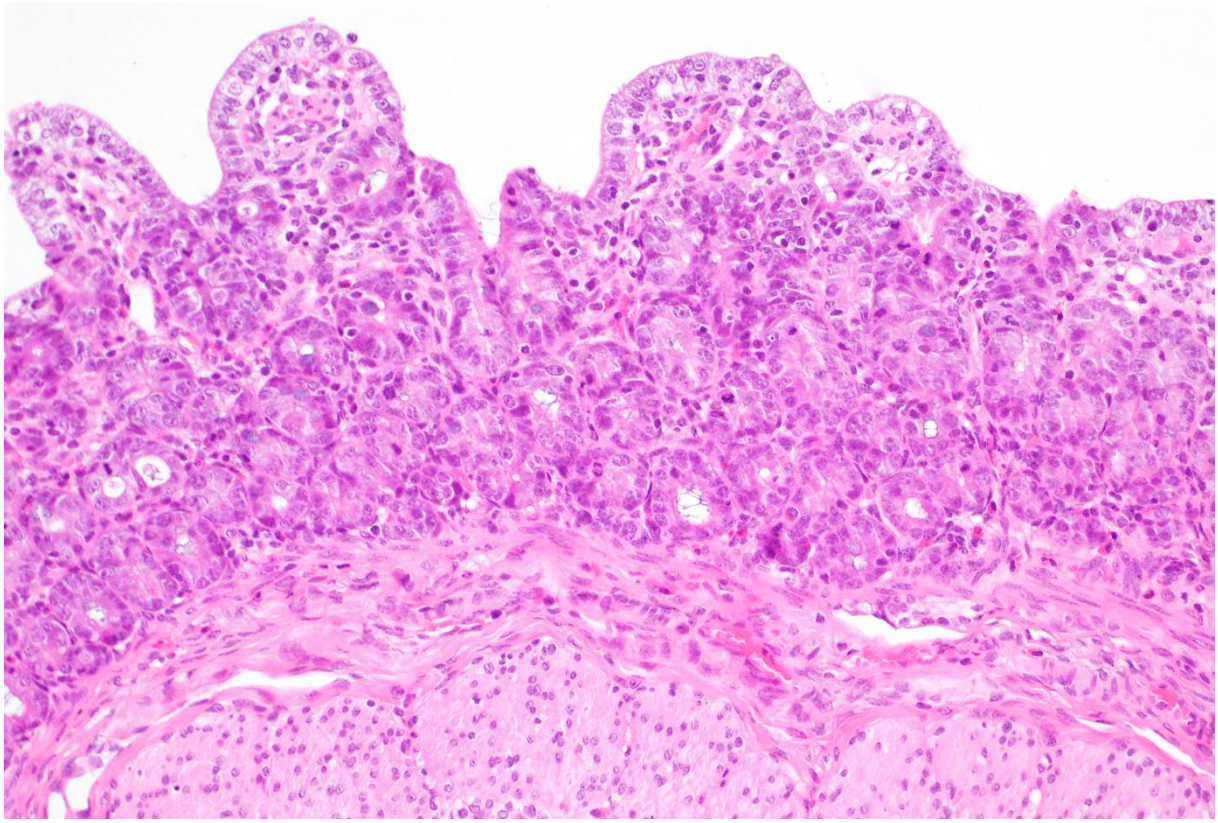

Histopathologische Veränderungen am Tag 4 p.i. mit hochvirulenten PEDV: Fusion der Darmzotten und hochgradige, regenerative Zottenatrophie des jejunalen Epithels. HE-Färbung.

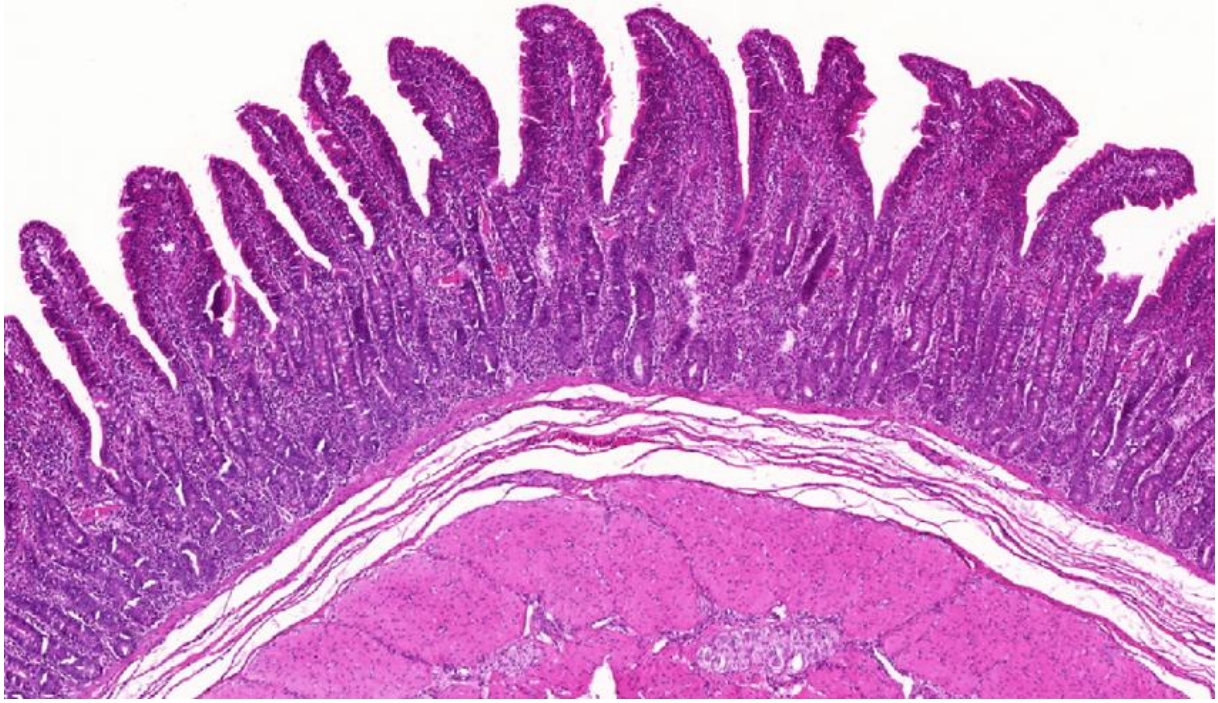

Histologischer Querschnitt des jejunalen Epithels bei einem gesunden Schwein (Beispielbild): Intaktes Darmepithel.

(Quelle: Przybylska-Gornowicz B et al. The Effects of Low Doses of Two Fusarium Toxins, Zearalenone and Deoxynivalenol, on the Pig Jejunum. A Light and Electron Microscopic Study. *Toxins (Basel)*. 2015.)